

TRAVMA SONRASI TESADÜFİ TESPİT EDİLEN RENAL PATOLOJİLER

INCIDENTALLY DIAGNOSED RENAL PATOLOGIES AFTER TRAUMAS

Özkan POLAT, Osman GÜL, Okan BİÇGİ, İsa ÖZBEY, Yılmaz BAYRAKTAR

Atatürk Üniversitesi Tıp Fakültesi Üroloji Anabilim Dalı, Erzurum

Özet

Künt renal travma nedeni ile eksplore edilen 4 olguda tesadüfi olarak tesbit edilen renal patolojiler bildirilmiş ve renal travmalarda yapılması gereken radyolojik incelemeler ve eksplorasyonun önemi tartışılmıştır.

Anahtar kelimeler: *Travma, Renal patolojiler*

Summary

In 4 cases of blunt renal traumas some renal pathologies incidentally diagnosed were observed and the importance of the essential radiological examinations and the explorations were discussed.

Key words: *Trauma, Renal pathologies*

AÜTD 1997, 29:473-475

MJAU 1997, 29:473-475

Giriş

Üriner sistemin en sık yaralanmaları renal travmalardır. Penetran yaralanmalarda eksplorasyon yapılması gerekirken künt travmalarda bazı kriterlere uyarak gözlem altında tutma önerilmektedir. Özellikle şayet çok yoksa veya yalnızca mikroskobik hematüri varsa bu olgular tam bir radyolojik incelemeden hariç tutulabilmektedir (1,2). Kliniğimizde künt renal travma nedeni ile eksplore edilen 4 olguda tesadüfi olarak tesbit edilen renal patolojiler nedeni ile travmalı olgulara yapılması gereken radyolojik incelemeler irdelenmiştir

Olgu Raporları

Olgu-1

Sağ lomber bölgeye künt travma nedeniyle müracaat eden 28 yaşındaki Y.A.'nın mikroskobik hematürisi mevcuttu. İntravenöz pyelografisinde (İVP) sağ renal taşlar ve sağ hidronefroz tespit edildi. Hastanın sağ lomber ağrı nedeniyle uzun süreli analjezik alma

anamnezimevcuttu. Hastaya yapılan eksplorasyonda, sağ pelvis renaliste 4x3 cm ebadında bir adet ve sağ böbrek alt kalikte 1x1.5 cm ebatlarında çok sayıda taşlar olduğu anlaşıldı. Böbrek ileri derecede hidronefrotik olduğundan nefrektomi yapıldı. Histopatolojik incelemede uzun süreli taşa bağlı hidronefroz ve düşük grade'li (grade I/III) noninvazive değişici epitel hücreli pelvis renalis tümörü tesbit edildi. Müsküler tabaka invazyonu yoktu (Şekil-1-2). Çıkarılan taşların biyokimyasal natürünün sistin ve ürik asit taşları olduğu belirlendi.

Olgu-2:

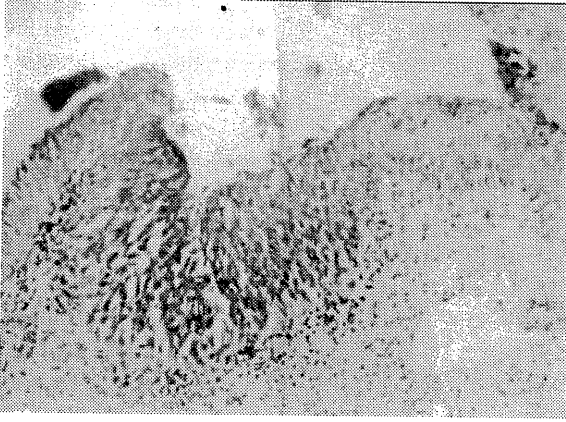
Ağaçtan düşme nedeniyle acilen müracaat eden 14 yaşındaki B.D.'de mikroskobik hematüri nedeniyle çekilen İVP'de sağ renal taşlar ve sağ hidronefroz tespit edildi (Şekil-3). Eksplore edilerek sağ nefrolitotomi ameliyatı yapıldı. 1x1 cm, 1x0.5 cm ve 0.5x0.5 cm ebatlarında 3 adet taş alındı. Taşların biyokimyasal analizinde kalsiyum oksalat taşları olduğu belirlendi.

Tablo 1. Olguların Posttravmatik Bulguları

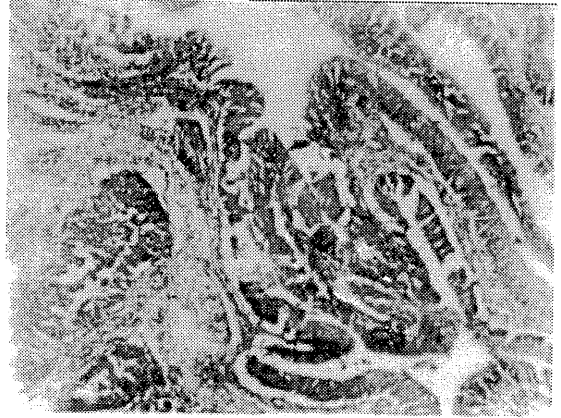| Olgu No | Travma Şekli | Başlangıç Bulgusu | İVP ve USG Bulgusu | Eksp.*ve Pato.** Bulgusu |
|---------|---------------|----------------------|-------------------------------------|---|
| 1 | Künt darbe | Mikroskobik hematüri | Sağ renal taşlar Sağ hidronefroz | Sağ hidronefroz Sağ pelvis renalis tümörü (TCC Grd I/III) |
| 2 | Ağaçtan Düşme | Mikroskobik hematüri | Sağ renal taşlar | Sağ hidronefroz |
| 3 | Künt darbe | Mikroskobik hematüri | Sol renal taşlar | Sol pelvikaliktazi |
| 4 | Trafik kazası | Mikroskobik hematüri | Sağ hidronefroz | Sağ UP darlık Sağ hidronefroz |

*Eksplorasyon **Patoloji

Şekil 1. Çekirdekte Hafif Bir Büyüme ve Kümeleşme Gösteren Epitel. (Hematoksilin ve Eosin, x400).



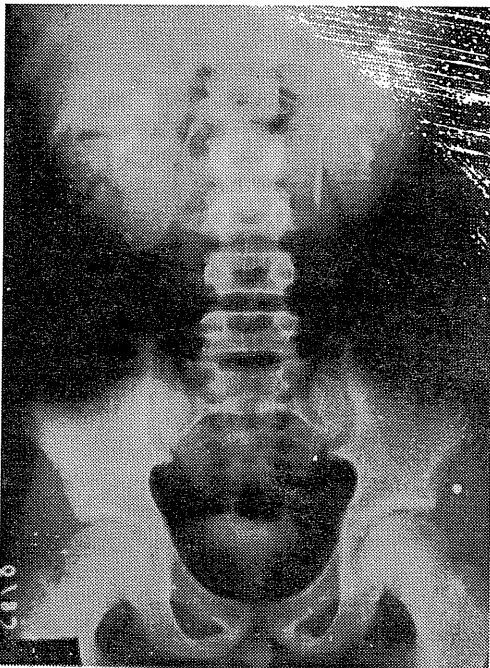
Şekil 2. Papiller Çıkıntı Gösteren Değişici Epitel (Hematoksilin ve Eosin, x100).



Olgu-3:

Sol lomber bölgeye künt travma ve mikroskopik hematüri nedeniyle hospitalize edilen 8 yaşındaki Ö.Y.'nin İVP'sinde sol pelvis renalis taşı tesbit edildi. Sol pyelolitotomi uygulanan hastadan bir adet 3x1.5 cm ebadında taş alındı. Biyokimyasal analizinde taşın magnezyum, amonyum-fosfat taşı olduğu anlaşıldı.

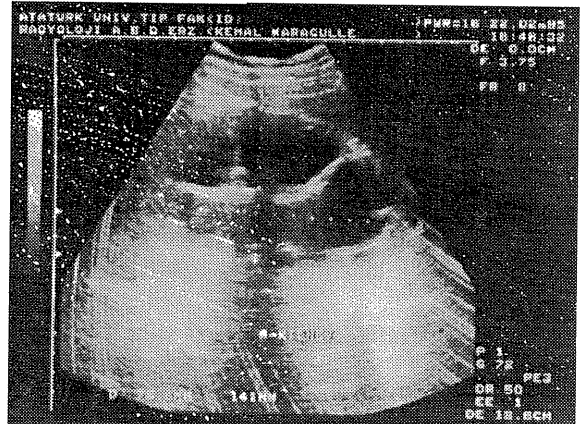
Şekil 3. İVP'de Sağ Renal Taşlar ve Sağ Hidronefroz.



Olgu-4:

Trafik kazası nedeniyle yatırılan 35 yaşındaki K.K.'nin L 4-5 kompresyon fraktürü, parapleji ,hemotoraks ve mikroskopik hematürisi mevcuttu. İVP'de sağ renal afonksiyon olması üzerine yapılan ultrasonografide sağ hidronefroz tesbit edildi (Şekil-4). Eksplorasyonda sağ üretero-pelvik (UP) darlığına bağlı sağ hidronefroz olduğu görüldü ve nefrektomi yapıldı.

Şekil 4. Renal Ultrasonografide Sağ Hidronefroz.



Tartışma

Künt renal travmaların %5'inden azı majör renal yaralanma olarak klasifiye edilmiştir(3). Künt travmalı hastalar, şok yoksa ve yalnız mikroskopik hematüri varsa tam bir radyolojik incelemeden hariç tutulmaktadır. Olgularımızın hepsinde mikroskopik hematüri sebebi renal kontüzyon olarak belirlenmiştir. Bu tür hastalarda majör travmayı incelerken bugün için ayrıntılı tanısıl çalışmalar yerine genellikle bir idrar analizi veya ultrasonografi yeterli bulunabilmektedir. Sunumunu yaptığımız olguların tümünde sadece mikroskopik hematüri mevcuttu. İki olguda taş ve hidronefroz, bir olguda UP darlık ve hidronefroz, bir olguda ise taş ve pelvis renalis tümörü insidental olarak travmayı takiben yapılan radyolojik çalışmalar ve eksplorasyonla bulunmuştur (Tablo-1). Travmayı takiben renal tümör tesbiti oldukça nadir bir durumdur (4,5). Travmayı takiben ekskretuar sistemin tesadüfi tümör bulgusu ise Bellin tarafından rapor edilmiştir (6). Sonuç olarak, travmaya bağlı majör bir bulguları olmamasına rağmen olgularımızın tümünde, mevcut renal patolojilerin İVP ve ultrasonografi ile tesadüfi olarak ortaya çıkarılması, künt renal travmadan sonra yalnızca mikroskopik hematüri gibi minör bir bulgu olsa da İVP ve ultrasonografi gibi temel radyolojik incelemelerin yapılması gereğini ortaya koymaktadır.

Kaynaklar

1. Mc Aninch JW. Injuries to the genitourinary tract. In: Tanagho EA, Mc Aninch JW (eds). Smith's General Urology, 13th edition. Lebanon: Lange, 1992: 308-326.
2. Kök AN, Aydın NE, Kolusayın Ö. Renal pelvic tumor diagnosed incidentally after traumatic rupture of hydronephrotic kidney. Int Urol Neph 1994; 26(5): 501-505.
3. Mc Aninch JW, Carrol PR. Renal exploration after trauma: Indications and reconstructive techniques. Urol Clin N Am 1989; 16: 1664-1666.
4. Crechi G, Carini M. Renal carcinoma in a child simulating post-traumatic haematoma. Br J Urol 1980; 52: 65-67.
5. Uygur MC, Tekgül S, Özen HA. Incidental renal cell carcinomas. Turkish J Cancer 1994; 24(2): 91-96.
6. Bellin J, Durand M, Laurent JM. Tumeur de la voie excretice decouverte au decours d, un traumatisme renal. J d Urologie 1991; 97: 150-153.

Yazışma Adresi:

Dr. Özkan POLAT
Atatürk Üniversitesi
Tıp Fakültesi Üroloji ABD, Erzurum
Tel: 3166333-2334/2312